Information für SV-Tierärzte

LUMBOSAKRALE ÜBERGANGSWIRBEL / LÜW

Übergangswirbel treten an den Grenzen der Wirbelsäulenabschnitte (Halswirbelsäule-HWS, Brustwirbelsäule-BWS, Lendenwirbelsäule-LWS, Kreuzbein-KB, Schwanzwirbel-S) auf. Dabei weist der betroffene Wirbel sowohl Merkmale des vorangegangenen, wie auch des folgenden Wirbelsäulenabschnittes auf.

Die Lendenwirbelsäule des Hundes besteht im Allgemeinen aus sieben Wirbeln. Das Kreuzbein setzt sich aus drei Wirbeln zusammen, die spätestens im Alter von ca. 18 Monaten vollständig miteinander verschmolzen sind (Abbildung 1). Die Lendenwirbel, sowie der letzte Lendenwirbel (L7) und der erste Kreuzbeinwirbel (S1) werden durch Bandscheiben miteinander verbunden. Es besteht kein Kontakt zwischen den Querfortsätzen von L7 und dem Kreuzbein oder den Darmbeinflügeln des Beckens. Lumbosakrale Übergangswirbel (LÜW) treten zwischen Lendenwirbelsäule und Kreuzbein (lumbosakral) auf. Sie zeigen vor allem im Bereich der Wirbelbögen und der Querfortsätze eine von der Norm abweichende Form.

Unterschieden werden kann zwischen der Lumbalisation eines Kreuzbeinwirbels und der Sakralisation eines Lendenwirbels. Bei der Lumbalisation zeigt der erste Kreuzbeinwirbel eine Loslösungstendenz, welche bis zur vollständigen Isolation ausgeprägt sein kann - er nimmt also teilweise oder vollständig die Form eines Lendenwirbels an. Der Begriff Sakralisation beschreibt Veränderungen in gegenläufiger Richtung. Eine sichere Zuordnung ist nur möglich, wenn die gesamte Wirbelsäule auf den Röntgenaufnahmen abgebildet ist, damit man die Wirbel durchzählen kann.

Da häufig nur der Übergang LWS-Kreuzbein abgebildet ist (HD-Röntgen!), spricht man allgemein nur vom Vorliegen eines lumbosakralen Übergangswirbels-LÜW.

Die Häufigkeit von lumbosakralen Übergangswirbeln wird in der Literatur beim Deutschen Schäferhund (DSH) zwischen 4.3 und 20.5 % angegeben. Die hohe Zahl von LÜW beim DSH im Vergleich zu anderen Rassen lässt einen genetischen Einfluss vermuten. Dieser wurde für Retrieverrassen durch Untersuchungen in den USA schon nachgewiesen.

Der Einfluss von lumbosakralen Übergangswirbeln auf die Entwicklung einer Hüftgelenksdysplasie (HD) wird kontrovers diskutiert. Eine asymmetrische Ausbildung von LÜW kann zu einer Schrägstellung des Beckens führen und eine asymmetrische Ausbildung der Hüftgelenke nach sich ziehen, deren Folge die Entwicklung einer HD sein kann. Des Weiteren wird eine Prädisposition für ein Cauda equina Syndrom (Nervenquetschung im Wirbelkanal, CES) bei Hunden mit LÜW angenommen.

Am Lendenwirbel-Kreuzbein-Übergang sind schon bei Deutschen Schäferhunden mit normaler Anatomie (Abbildung 1) gehäuft Schädigungen der Bandscheibe zu beobachten.

Bei Hunden mit ausgeprägten Übergangswirbeln der Typen 2 und 3 (s. u.) zwischen LWS und Kreuzbein ist die letzte Zwischenwirbelscheibe häufiger geschädigt, kann in den Wirbelkanal vordrängen und zu einer Quetschung und Entzündung der Nerven im Wirbelkanal führen (Abbildung 1a) - Cauda equina Syndrom (CES). Verstärkt wird die Wirkung des "Bandscheibenvorfalls" durch angeborene oder erworbene Stenosen des Wirbelkanals an dieser Stelle (Abbildung 2), Arthrose der kleinen Wirbelgelenke mit Verdickung der Weichteile (Abbildung 3), OCD (Abbildung 4) am 1. Kreuzbeinwirbel, Stufenbildung (Abbildung 5). Die erworbenen Veränderungen werden auch als degenerative lumbosakrale Stenose (DLSS) bezeichnet.

Wissenschaftlich werden die LÜW in sehr viele unterschiedliche Formen aufgeteilt, je nachdem, wie ausgeprägt sich die unterschiedlichen Wirbelabschnitte verändert haben. Für die Erfassung der LÜW auf HD-Aufnahmen ist diese Aufteilung zu kompliziert.

Auf Vorschlag der Schweizer Dysplasiekommission hat man sich innerhalb der Gesellschaft für Röntgendiagnostik genetisch beeinflusster Skeletterkrankungen e.V. - GRSK - darauf geeinigt, im Rahmen der HD-Untersuchungen nur 4 Typen zu unterscheiden.

Die Einteilung beruht auf zwei Kriterien:

1. Grad der Verschmelzung der Dornfortsätze des Kreuzbeins
2. Symmetrie der Ausbildung der Querfortsätze und der Verbindung zwischen LÜW und Becken

Abbildung 6 zeigt einen normalen lumbosakralen Übergang (Typ 0) auf einer HD-Aufnahme.

Bei Typ 1 verhalten sich L7 und S1 wie beim normalen lumbosakralen Übergang, allerdings findet sich ein isolierter Dornfortsatz bei S1 (Abbildung 7). Typ 2 umfasst die stärker ausgeprägten Formen des LÜW mit Variationen der Wirbelanatomie an L7 und/oder S1. Die Veränderungen können sehr unterschiedlich auftreten. Sie sind hier **symmetrisch** ausgebildet. Die Übergänge sind hierbei fließend (Abb. 8).

Typ 3 beinhaltet die asymmetrischen Formen des LÜW (Abb. 9).

Eine Unterscheidung zwischen Lumbalisation und Sakralisation wird nicht vorgenommen, da nur ein kleiner Teil der Wirbelsäule röntgenologisch abgebildet ist. Damit ist diese Zuordnung nicht möglich.

In einer Studie an 4386 DSH, die im Rahmen einer Dissertation an unserer Klinik durchgeführt wurde, bestand kein signifikanter Unterschied in der allgemeinen Häufigkeit, sowie der Häufigkeit der verschiedenen Formen zwischen Hündinnen und Rüden, während in der USA-Studie bei Retrievern die LÜW gehäuft bei Hündinnen gesehen wurden.

In der Studie an DSH fanden sich symmetrische LÜW bei 26,2% aller DSH. Die häufigste Form des symmetrischen Übergangswirbels stellte mit 22,62% Typ 1 (Abbildung 7) dar. Damit macht der isolierte Dornfortsatz an S1 78% aller LÜW in dieser Studie aus. Ausgeprägte symmetrische LÜW (Typ 2, Abbildung 8) fanden sich bei 3,58% der untersuchten DSH.

Asymmetrische LÜW (Typ 3, Abbildung 9) wurden bei 2,76% der Tiere beobachtet.

Für die Schätzung der Vererbbarkeit (Heritabilität / h2) wurden 872 Vater- und 2361 Muttertiere zu 4119 der 4386 DSH ermittelt.

Es zeigten sich hoch signifikante ($p<0,0001$) Unterschiede zwischen den einzelnen Vatertieren. Der Vergleich mit der Vererblichkeit des HD-Grades zeigte einen ähnlich großen F-Wert und lässt auf einen Vererbungsgrad in der Größenordnung der HD von etwa 20-30% schließen.

54,66 % aller untersuchten DSH zeigten keinen Hinweis auf HD (HD-0). 52,20% der Schäferhunde mit LÜW und 55,67% ohne LÜW waren HD-0. Der Anteil von HD-Übergangsform, HD-leicht und HD-mittel war in der Gruppe mit LÜW um jeweils etwa einen Prozentpunkt größer als in der Gruppe ohne LÜW. HD-schwer trat in beiden Gruppen etwa gleich häufig auf. Die geringfügigen Unterschiede in den einzelnen Gruppen erwiesen sich als nicht signifikant ($p>0,25$).

Bei 80,70% der Hunde mit asymmetrischem LÜW waren beide Hüftgelenke trotz unterschiedlicher Kreuzbeinkontaktflächen gleich ausgebildet. In den restlichen Fällen zeichnete sich die Tendenz ab, dass das Hüftgelenk auf der Seite, auf welcher der LÜW die größere Kontaktfläche zum Darmbein hat, einen schlechteren HD-Befund zeigt. Die Menge der Datensätze war jedoch nicht groß genug, um dies statistisch abzusichern.

Diskussion der Studie an DSH:

LÜW können symmetrisch oder asymmetrisch sein. Vor allem asymmetrische Übergangswirbel können mit einer teilweise erheblichen Achsenabweichung der Wirbelsäule auftreten (Abbildung 9). Dies führt zu einer ungleichen Belastung des lumbosakralen Überganges, des Iliosakralgelenkes (Kreuz-Darmbein-Gelenk) und der Hüftgelenke. Der isolierte Dornfortsatz an S1 (Typ 1), als Sonderform des symmetrischen Übergangswirbels, wurde getrennt untersucht, da er sowohl statisch als auch dynamisch den Bewegungsablauf des Hundes kaum oder gar nicht beeinflussen sollte.

Die Ergebnisse der DSH Studie zeigten, dass die Inzidenz von LÜW beim DSH weitaus höher ist als bisher vermutet, wenn man alle Typen einbezieht. Dies ist erforderlich, da noch unbekannt ist, wie sich die unterschiedlichen Typen vererben. Mit einer Vererbbarkeit von 20-30% sind zuchthygienische Maßnahmen zur Reduzierung möglich, was vor allem im Hinblick auf eine mögliche Korrelation zwischen LÜW und CES von Bedeutung sein kann. Von manchen Gutachtern wird empfohlen, schon jetzt Hunde mit den ausgeprägten Formen von Typ 2 und 3 nicht mehr in der Zucht einzusetzen. Allerdings ist bisher nicht geklärt, wie sich die unterschiedlichen Formen der LÜW genetisch verhalten, d. h. ob nicht auch Hunde mit Typ 1 Nachkommen mit LÜW Typ 2 oder 3 haben können und umgekehrt.

Solange dies nicht geklärt ist, macht eine Selektion, bei der nur Typ 2 und 3 von der Zucht ausgeschlossen werden, aus genetischer Sicht wenig Sinn. Da diese Hunde aber einen erheblichen anatomischen Fehler haben (vergleichbar einer Gliedmaßen-Fehlstellung), kann man nur empfehlen, sie nicht zur Zucht einzusetzen.

Aktuell hat sich der Verein für Deutsche Schäferhunde (SV) e.V. entschlossen, auf freiwilliger Basis auch die Veränderungen der lumbosakralen Verbindung, besonders die **Übergangswirbel und die OCD an S 1** in seine Untersuchungen einzubeziehen.

Für die Auswertung der LÜW genügt die Standard HD-Aufnahme. **Dabei ist aber wichtig, dass das kraniale Becken einschließlich L 7 vollständig abgebildet ist** (Abbildung 6), und das nicht nur, wie bisher bei Rüden, sondern ab jetzt **auch bei Hündinnen!**

Alle HD-Aufnahmen, bei denen das nicht der Fall ist, werden als „nicht auswertbar" eingestuft und müssen wiederholt werden.

Möchten Tierbesitzer einen offiziellen LÜW-Befund erhalten, muss auf dem HD-Bogen eindeutig gekennzeichnet werden, dass der LÜW mit ausgewertet werden soll.

Sollten Tierbesitzer auch eine Beurteilung der OCD wünschen, ist eine, wie unten beschrieben, zusätzliche seitliche Aufnahme des lumbosakralen Übergangs sowie ein eigener Befundbogen erforderlich.

Bei bestimmten Hunden (Qualitätsröntgen an Universitäten) ist die Untersuchung auf das Vorliegen einer **OC(D)** an **S 1** (selten L 7) vom Verein vorgeschrieben.

Dafür muss die schon erwähnte zusätzliche latero-laterale Röntgenaufnahme dieser Region (L4/5 bis erster Schwanzwirbel) angefertigt werden. Röntgentechnik: Die lumbosakrale Verbindung liegt im Zentralstrahl. Wirbelsäule und Becken dürfen nicht um die Längsachse rotiert sein (Darmbeinschaufeln deckungsgleich) und die Belichtung (kV) muss so gewählt werden, dass die Knochenstruktur von L7 : S1 sicher zu beurteilen ist (siehe Abbildung 1).

Für die Feststellung der Häufigkeit von OC(D) in dieser Region wäre es sinnvoll, wenn auch von möglichst vielen Hunden diese Aufnahme angefertigt werden könnte, bei denen keine Röntgenpflicht dafür besteht. Der Verein für Deutsche Schäferhunde (SV) e.V. wäre dankbar, wenn auch die Röntgenstellen die Hundebesitzer darauf hinweisen könnten.

Dr. Bernd Tellhelm

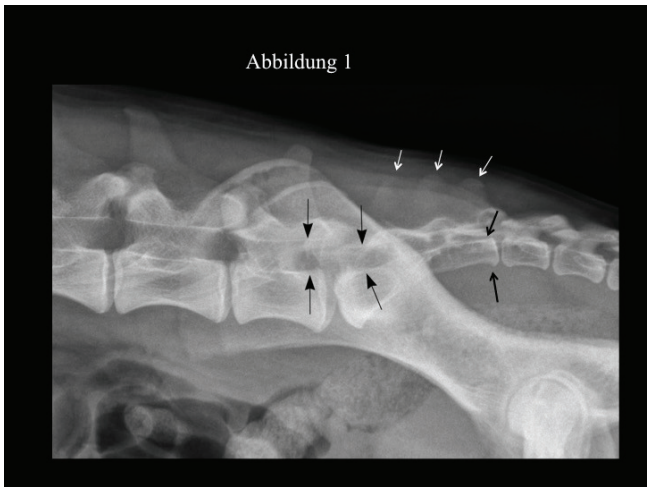

Normale Röntgenaufnahme der hinteren Lendenwirbelsäule und des Kreuzbeins in seitlicher Lagerung. Die knöchernen Strukturen sind glatt begrenzt, der Wirbelkanal ist weit (schwarze Pfeile groß). Die 3 Kreuzbeinwirbel (großer bis kleiner schwarzer Pfeil) sind vollständig miteinander verwachsen, auch im Bereich der Dornfortsätze (weisse Pfeile)

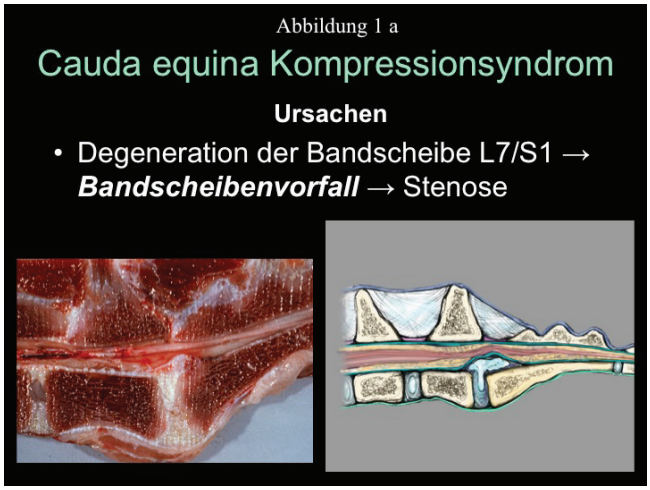

Die Skizze zeigt den vorgefallenen Bandscheibenkern nach Ruptur des Bandscheibenringes. Der Wirbelkanal wird erheblich eingeengt, die Nerven (rot) haben weniger Platz. Links ein entsprechendes anatomisches Präparat.

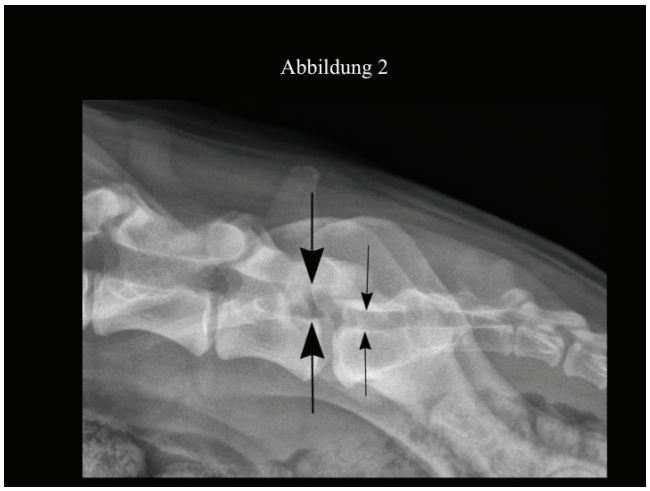

Seitliche Röntgenaufnahme der hinteren Lendenwirbelsäule und des Kreuzbeins. Im Vergleich zum Normalbefund im oberen Bild fällt auf, dass sich der Wirbelkanal auf Höhe des lumbosakralen Übergangs sehr deutlich verjüngt (große Pfeile: L 7, kleine Pfeile: S 1). Es liegt eine angeborene Stenose vor, die aber bei diesem 12 Monate alten Hund noch nicht zu einer klinischen Erkrankung geführt hat.

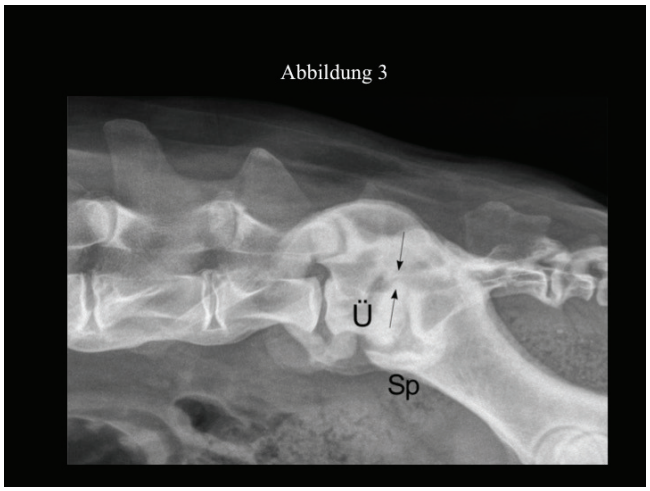

Seitliche Röntgenaufnahme der hinteren Lendenwirbelsäule und des Kreuzbeins eines 18 Monate alten Deutschen Schäferhunds mit einem lumbosakralen Übergangswirbel (Ü). Als Folge der Missbildung ist es zur hochgradigen Ausbildung von Arthrosen und Spondylosen (Sp) und zu Verengung des Wirbelkanals gekommen (Pfeile).

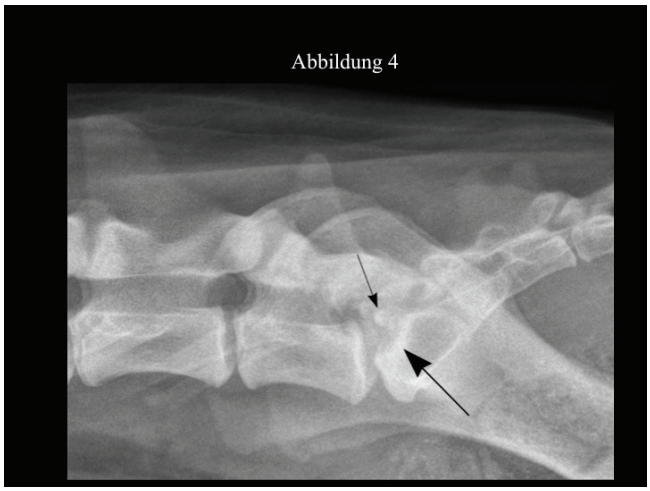

Seitliche Röntgenaufnahme der hinteren Lendenwirbelsäule und des Kreuzbeins eines 12 Monate alten Hundes mit einer Osteochondrose des Kreuzbeins. Die Verknöcherung der vorderen Kontur des Kreuzbeins ist unvollständig (großer Pfeil), ein isoliertes Knochenteilchen (kleiner Pfeil) liegt auf Höhe des Wirbelkanals.

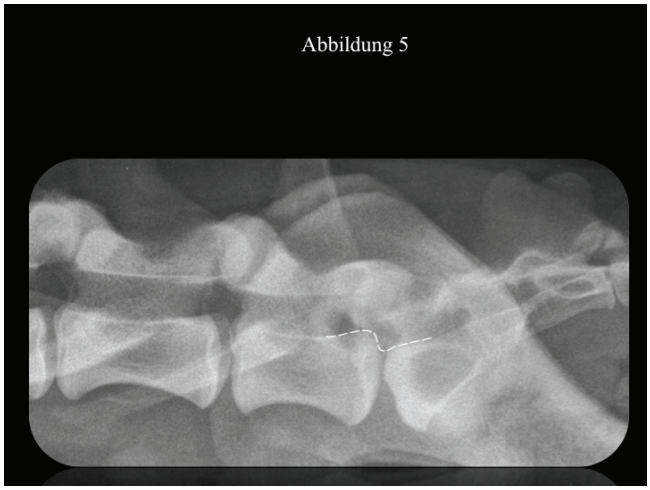

Seitliche Röntgenaufnahme der hinteren Lendenwirbelsäule und des Kreuzbeins eines 13 Monate alten Deutschen Schäferhunds mit einer Stufenbildung auf Höhe der lumbosakralen Verbindung. Die weiße Linie verdeutlicht die Stufenformation am Boden des Wirbelkanals.

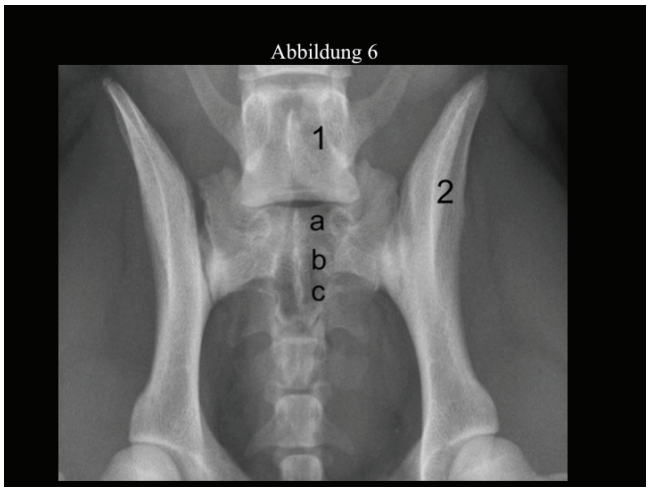

Röntgenaufnahme der lumbosakralen Wirbelsäule eines Hundes in Rückenlage mit nach hinten gestreckten Hintergliedmaßen. Der lumbosakrale Übergang ist korrekt ausgebildet (Typ 0). Die Querfortsätze des letzten Lendenwirbels (1) sind symmetrisch, zeigen nach vorn und außen und weisen keinen Kontakt mit der Darmbeinschaufel (2) auf. Der Wirbelkörper ist vollständig vom ersten Kreuzbeinwirbel getrennt. Die Dornfortsätze des Kreuzbeins sind verschmolzen (a,b,c).

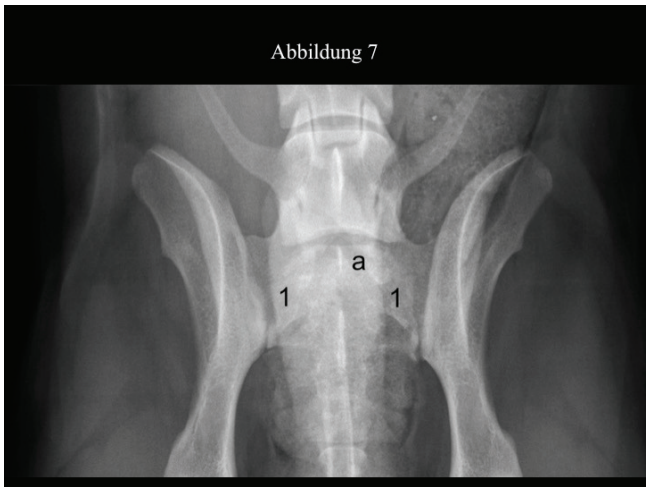

Röntgenaufnahme der lumbosakralen Wirbelsäule eines Hundes in Rückenlage mit nach hinten gestreckten Hintergliedmaßen. Es findet sich ein ausgeprägt symmetrischer lumbosakraler Übergangswirbel (1). Der Dornfortsatz am ersten Kreuzbeinwirbel (a) stellt sich von den übrigen isoliert dar (Typ 1).

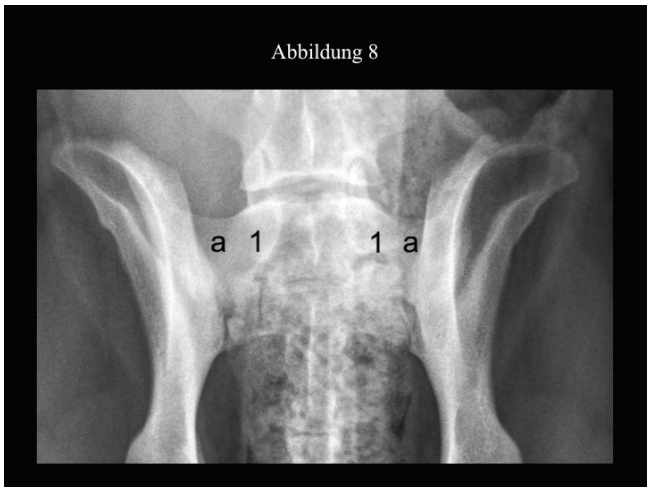

Röntgenaufnahme der lumbosakralen Wirbelsäule eines Hundes in Rückenlage mit nach hinten gestreckten Hintergliedmaßen. Es findet sich ein ausgeprägt symmetrischer lumbosakraler Übergangswirbel (1, Typ 2). Die Querfortsätze des Wirbels (a) sind deutlich verkürzt und weisen jeweils eine breite Kontaktfläche mit den Darmbeinschaufeln auf.

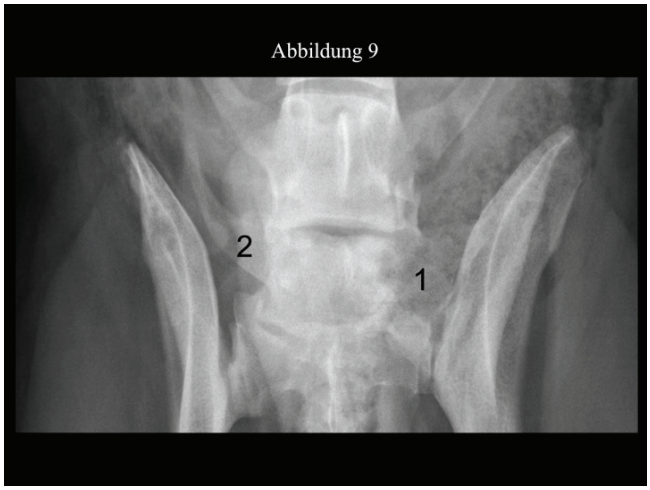

Röntgenaufnahme der lumbosakralen Wirbelsäule eines Hundes in Rückenlage mit gebeugten Hintergliedmaßen. Es findet sich ein ausgeprägt asymmetrischer lumbosakraler Übergangswirbel (Typ 3). Der linke Querfortsatz des Wirbels (1) ist hochgradig verkürzt und weist eine breite Kontaktfläche mit der rechten Darmbeinschaufel auf. Der rechte Querfortsatz (2) ist normal ausgebildet.